

ARTIKEL PENELITIAN

Ketepatan Rumus Peres dan Topografi Anatomi dalam Menentukan Prediksi Kedalaman CVC pada Pemasangan Subklavia Kanan

Aries Perdana, Pryambodho, Barry Immanuel Kambey

Departemen Anestesiologi dan Terapi Intensif, Fakultas Kedokteran Universitas Indonesia
Rumah Sakit Umum Pusat Nasional Cipto Mangunkusumo Jakarta

Abstrak

Pemasangan kateter vena sentral (CVC) merupakan suatu tindakan yang cukup rutin dilakukan pada perawatan intensif maupun perioperatif. Diperlukan suatu metode atau rumus sederhana dan akurat untuk memperkirakan kedalaman kateter CVC yang tepat. Studi ini mengevaluasi posisi dan kedalaman kateter vena sentral dengan menggunakan rumus Peres ($[\text{tinggi badan}/10]-2$) dan pengukuran topografi anatomi, serta menilai insiden malposisi pada pemasangan CVC. Penelitian ini merupakan studi observasional analitik. Lima puluh pasien yang menjalani pemasangan kateter vena sentral (CVC) dengan pendekatan vena subklavia kanan dibagi ke dalam 2 kelompok yaitu kelompok Rumus Peres ($[\text{tinggi badan}/10]-2$) dan kelompok Pengukuran Topografi Anatomi. Hasil perhitungan prediksi dipakai untuk menentukan batas fiksasi kulit. Kedalaman CVC dievaluasi dengan mengukur jarak antara ujung distal kateter CVC dengan karina pada radiografi dada. Hasil pengukuran tersebut dianalisis dengan uji statistik Bland Altman. Pada kelompok Rumus Peres, rerata jarak antara karina dengan ujung distal kateter CVC adalah sebesar 1,5 cm dibawah karina (IC 95% 1,2 sampai 1,9 cm), *limit agreement* 0,0 sampai 3,0 cm. Rerata jarak pada kelompok pengukuran topografi anatomi sebesar 0,85 cm (IC 95% 0,5 sampai 1,1 cm) *limit of agreement* -0,5 sampai 2,2 cm. Pada penelitian ini insiden malposisi ditemukan sama pada kedua kelompok (masing-masing 3 insiden). Rumus Peres dan Pengukuran Topografi Anatomi tidak tepat dalam memprediksi kedalaman kateter CVC pada orang Indonesia.

Kata kunci: Kateter vena sentral (CVC), subklavia kanan, metode prediksi, rumus Peres, topografi anatomi

The Accuracy of Peres formula and Landmark Technique to Predict the Depth of Central Venous Catheter with Right Subclavian Vein Approach

Abstract

Central venous catheter (CVC) insertion is a routine procedure in intensive care and perioperative care. Simple and accurate method is needed to predict the optimal depth of CVC. This study evaluated the position and depth of central venous catheters by Peres formula ($[\text{height}/10]-2$) and Landmark measurement, and also assessed the incidence CVC insertion malposition. This was an analytic observational study. Fifty patients undergoing central venous catheter (CVC) with the right subclavian vein approach was divided into two groups: Formula Peres ($[\text{height} / 10] -2$) and Anatomy Topography Measurement group. The calculation result was used to determine the boundary prediction of skin fixation. CVC depth was evaluated by measuring the distance between the distal end of the CVC catheter with carina on chest radiographs. The measurement results were analyzed by statistical tests Bland Altman. In Peres Group, the mean of the distal CVC was 1,5 (0,82) cm under carina (IC 95% 1,2 to 1,9 cm), with the limit of agreement 0,0 cm to 3,0 cm. The mean of landmark groups was 0,85 (0,73) cm (IC 95% 0,5 to 1,1 cm) with limit of agreement -0.5 cm to 2,2 cm. The incidence of malposition was found similar in both groups. Both prediction methods were not accurate to predict the depth of CVC insertion in Indonesian people.

Key words: Central venous catheter (CVC), right subclavian, prediction methods, Peres formula, landmarks

Korespondensi: Aries Perdana, dr., SpAn, Departemen Anestesiologi dan Terapi Intensif, Fakultas Kedokteran Universitas Indonesia, Jakarta, Telp: +62213143736, *Mobile* 081310077189 *Email* perdana.aries@yahoo.com

Pendahuluan

Pemasangan kateter vena sentral (CVC) merupakan suatu tindakan yang rutin dilakukan dalam perawatan intensif maupun perioperatif. Ada beberapa indikasi pemasangan CVC, mulai dari pengukuran Tekanan vena sentral (CVP), kemoterapi hingga pemberian nutrisi parenteral. di Rumah Sakit Cipto Mangunkusumo (RSCM) terdapat 41 pemasangan CVC di ruang ICU, 183 pemasangan CVC di ruang operasi elektif, dan 153 pemasangan CVC diruang gawat darurat selama Januari–Juni 2015.

Pemasangan CVC tidak terlepas dari risiko komplikasi. Selain risiko yang berkaitan langsung dengan prosedur pungsi vena seperti hematoma, infeksi, pneumotoraks, dan tertusuknya arteri terdapat pula berbagai dampak buruk yang berkaitan dengan malposisi ujung kateter.¹⁻⁴ Pedoman *food and drug administration* serta banyaknya komplikasi yang terdokumentasi menguatkan konsensus bahwa ujung dari kateter CVC tidak boleh berada di dalam jantung; karena menyebabkan aritmia, perforasi jantung, trombosis berdampak emboli dan tamponade jantung yang berakibat fatal.^{1,3,5-8} Puncak dari perikardium masih terdapat pada sebagian ujung distal vena kava superior, sehingga penempatan ujung kateter CVC disini dapat menyebabkan tamponade jantung.⁹⁻¹¹ Pemasangan CVC dengan kedalaman yang tidak tepat dapat memposisikan ujung kateter pada vena brakhiosefalik maupun vena lain yang bermuara pada vena kava superior (SVC); memicu terjadinya iritasi pembuluh darah dan pembentukan trombus yang menyebabkan emboli paru.^{2,12}

Pada pasien dewasa, kedalaman CVC dapat diukur dengan rumus Peres atau metode topografi anatomi. Pada tahun 1990, Peres mempublikasikan rumus prediksi kedalaman kateter CVC pada berbagai tempat insersi kateter.¹³ Peres menggunakan radiografi dada antero-posterior setelah pemasangan untuk melihat posisi ujung kateter. Kedalaman kateter dianggap ideal apabila berada dalam vena kava superior. Peres memformulasikan rumus untuk pemasangan CVC pada berbagai pendekatan antara lain subklavia kanan yaitu $(\text{tinggi badan}/10)-2$, subklavia kiri $(\text{tinggi badan}/10)+4$, dan

pendekatan jugularis interna kanan yaitu $(\text{tinggi badan}/10)$. Peres mendefinisikan malposisi sebagai: malposisi intra-toraks (intra-atrium/vena brakiosefalik/vena cava inferior) atau malposisi ekstratoraks (vena jugularis interna/vena lain).¹³ Tetapi Rumus Peres dilaporkan tidak akurat bila karina digunakan sebagai titik acuan ketepatan kedalaman kateter CVC.¹⁴

Beberapa tahun terakhir berkembang metode prediksi kedalaman kateter CVC yang tepat dengan mengukur jarak antar titik acuan topografi anatomis. Choi dkk menguji 3 metode prediksi yaitu mengukur jarak dari titik insersi ke puncak tertinggi dari vena subklavia dan di tambahkan dengan jarak vertikal ke karina (I-T-IC). Metode ini paling efektif dibanding dua metode lain yang diteliti, meskipun harus digunakan USG untuk menentukan puncak dari vena subklavia.¹⁵

Pendekatan subklavia memang memiliki risiko dan komplikasi pneumotoraks lebih besar dari pendekatan jugular interna, akan tetapi pendekatan subklavia tetap digunakan untuk kenyamanan pasien, terutama pasien yang menggunakan CVC dalam waktu lama (kemoterapi), atau pasien dengan kontraindikasi pemasangan pada daerah jugular.

Diperlukan suatu metode atau rumus sederhana dan akurat untuk memperkirakan kedalaman kateter CVC yang tepat. Penelitian ini menguji dan membandingkan ketepatan prediksi rumus Peres dibandingkan metode topografi anatomis dengan menggunakan kesejajaran antara ujung kateter dan karina pada radiografi dada sebagai parameter ketepatan prediksi.

Subjek dan Metode

Penelitian ini bersifat observasional analitik, pada 50 subjek yang dilakukan pemasangan kateter vena sentral (CVC) dengan pendekatan subklavia kanan di Rumah Sakit Umum Pusat Nasional Cipto Mangunkusumo (RSCM) selama September–Oktober 2015. Penelitian ini mengevaluasi posisi dan kedalaman kateter vena sentral dengan menggunakan dua metode prediksi kedalaman CVC yaitu rumus Peres $([\text{tinggi badan}/10]-2)$ dan pengukuran topografi anatomi. Pengambilan sampel dilakukan dengan metode randomisasi terhadap kedua kelompok.

Kriteria inklusi adalah subjek yang menyetujui dan menandatangani lembar persetujuan, berusia 18–75 tahun, memiliki radiografi dada sebelum tindakan, Indeks Masa Tubuh (IMT) 18–30 kg/m², memiliki indikasi pemasangan CVC dan tidak memiliki kontraindikasi pemasangan CVC subklavia kanan. Kriteria eksklusi adalah Pasien dengan penusukan berulang >3 kali percobaan atau pada percobaan pertama langsung mengenai arteri subklavia, terdapat kelainan anatomi di daerah penusukan, terdapat gangguan status koagulasi (Trombosit <50.000/mm³, Fibrinogen < 1,20 g/l, PTT >50 detik, INR <0,5). Kriteria pengeluan adalah bila dari hasil radiografi dada didapatkan ujung kateter tidak berada di SVC (dihitung sebagai kejadian malposisi), dan pasien dengan komplikasi mengancam nyawa.

Pada kelompok Peres perhitungan prediksi dilakukan dengan rumus Peres ($[\text{tinggi badan}/10]-2$), dihitung sebelum dilakukan pemasangan. Pada kelompok topografi anatomi dilakukan perhitungan jarak antara sternal *notch* dengan karina pada radiografi dada sebelum tindakan, kemudian ditambahkan dengan jarak antara titik insersi ke klavikular *notch* dengan menggunakan penggaris kertas steril. Radiografi dada dilakukan setelah tindakan untuk evaluasi kedalaman kateter.

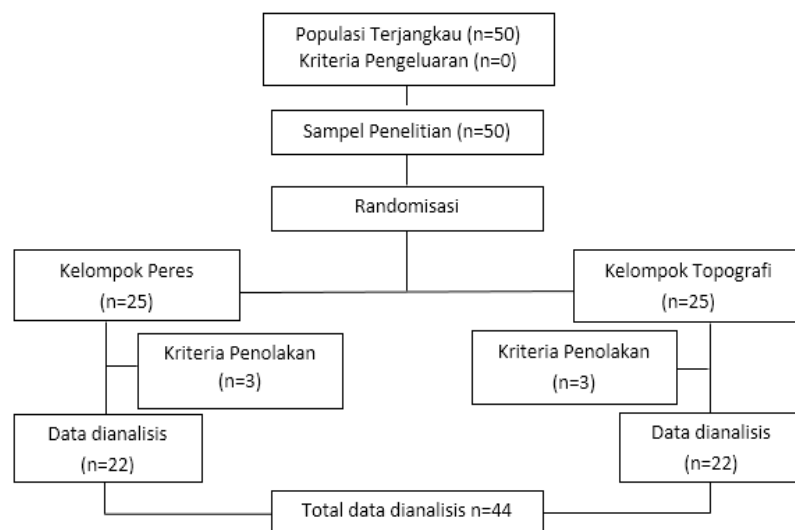
Data dianalisis dengan program *statistical*

package for social scientist (SPSS) 21.0. Uji analisis statistik yang digunakan adalah uji Bland Altman.

Hasil

Skema seleksi subjek penelitian terdapat pada Gambar 1. Data karakteristik subjek penelitian yang disajikan pada Tabel 1. Uji Bland Altman digunakan untuk mengetahui kesesuaian antara kedua pengukuran dalam penelitian ini adalah melihat kesesuaian antara rumus Peres dengan topografi anatomi (Gambar 2). Penentuan kesesuaian dapat dilihat dari *limit of agreement*. Pada Gambar 2, nilai rerata dari selisih kedua pengukuran adalah 1,18 cm dengan IK 95% adalah 1,01 cm hingga 1,36 cm. Nilai *limit of agreement* adalah -0.03 hingga 2,39. Sebagian besar sampel berada dalam daerah *limit of agreement*. Hasil ini tidak dapat membuktikan adanya kesesuaian antara kedua prediksi pengukuran terhadap karina.

Selisih kedua pengukuran terhadap karina dapat dilihat pada gambar 3. Rerata dari TA-Karina adalah 0,8 cm dengan *limit of agreement* 0,5 cm hingga 2,2 cm (Gambar 3A). Rerata dari Peres-Karina adalah 1,5 cm dengan *limit of agreement* 0.0 cm hingga 3.0cm (Gambar 3B). Dari hasil ini terlihat bahwa *limit of agreement*



Gambar 1 Skema Seleksi Subjek Penelitian

Tabel 1 Karakteristik Subjek Penelitian

Karakteristik	Peres (n=22)	Topografi Anatomi (n=22)
Jenis kelamin		
Laki-Laki	9 (40)	9 (40)
Perempuan	13 (60)	13 (60)
Usia (tahun)	42,40±15,31	49,52±14,62
Tinggi badan (cm)	158,56±7,57	160,56±7,04
Berat badan (kg)	59,1±11,9	61,5±12,6

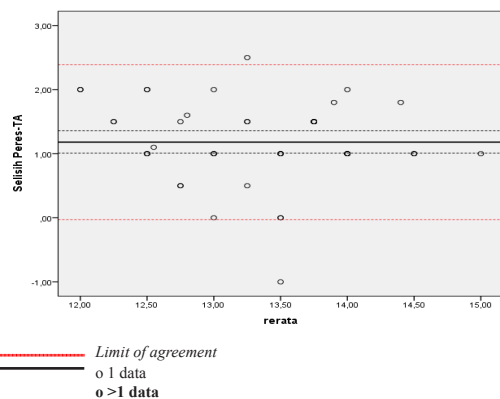
Data disajikan dalam frekuensi (%) dan rerata±simpang baku.

penelitian ini jauh dari nilai *limit of agreement* yang diharapkan secara klinis, yaitu -1 cm hingga 1 cm. Hasil pengukuran yang lebar ini menunjukkan bahwa secara klinis kedua pengukuran tidak dapat diterima.

Pada kedua grafik diatas dapat dilihat bahwa hasil kedua pengukuran memiliki kecenderungan berada lebih dalam dari karina. Pengukuran dengan topografi anatomi memiliki jarak selisih yang lebih dekat ke karina dibandingkan pengukuran rumus Peres.

Pembahasan

Pemasangan CVC pada penelitian ini dilakukan pada vena subklavia kanan menggunakan alat CVC yang sering digunakan di RSUPN dr. Cipto Mangunkusumo (Braun® dan Arrow®). Perbandingan antara kedua alat telah dilakukan sebelumnya dan didapatkan bahwa kedua alat tersebut memiliki panjang yang sama.



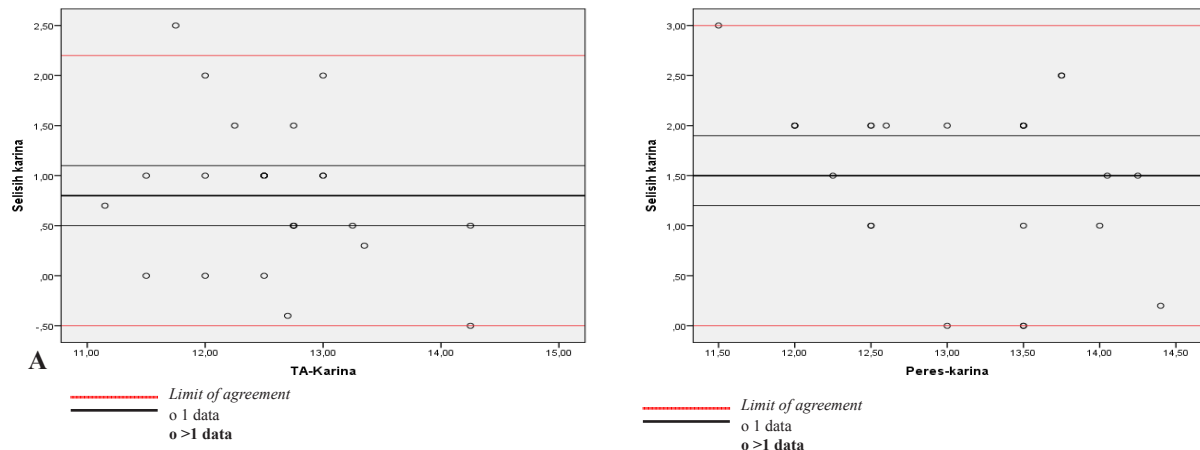
Gambar 2 Grafik Bland Altman Selisih Prediksi Rumus Peres Terhadap Topografi Anatomi

Perbandingan ketepatan hasil prediksi kedua pengukuran dianalisis menggunakan uji Bland Altman. Pada penelitian ini kedua pengukuran dianggap memiliki kedudukan yang sama tidak ada yang dianggap sebagai baku emas, sehingga uji statistik ini bersifat uji kesesuaian. Pada uji ini kesesuaian dari kedua pengukuran tidak dilihat berdasarkan nilai p, melainkan dilihat dari *limit of agreement*.

Tidak terdapat perbedaan data dasar yang bermakna diantara kelompok Peres dan kelompok Topografi Anatomi ($p>0.05$). Pada penelitian Ryu dkk¹⁶ dan Sharma, dkk¹⁴, diperoleh secara berurutan rerata usia subjek 51.6 tahun dan 53,5 tahun, rerata tinggi badan subjek 159.4 cm dan 159,32 cm. Hasil pengukuran antropometri dasar studi ini serupa dengan studi-studi sebelumnya

Ujung distal dari kateter vena sentral diharapkan berada setinggi karina. Kedalaman yang dianggap aman adalah tidak lebih dari 1 cm dibawah karina.¹⁶ Pemasangan CVC yang terlalu dangkal pun dianggap meningkatkan risiko emboli dan perforasi vena. Penentuan karina sebagai titik aman dari pemasangan CVC didasarkan pada studi Albrecht, dkk¹⁷ dimana didapatkan karina selalu terletak rata-rata 0.8cm di atas perikardium.

Pada kelompok Peres, 68% ujung distal kateter vena sentral berada lebih dari 1 cm dibawah karina. Uji Bland Altman pada kelompok Peres mendapatkan rerata selisih ujung distal kateter vena sentral sebesar 1,5 (0,82) cm dibawah karina, dengan *limit of agreement* 0,0 cm – 3,0 cm, atas dasar tersebut rumus peres tidak dapat diaplikasikan pada orang Indonesia karena cenderung posisi ujung distal kateter vena sentral berada lebih dalam dari yang diinginkan. Selain



Gambar 3 Grafik Bland Altman

A. Selisih prediksi topografi anatomi terhadap Karina B. Selisih prediksi rumus peres terhadap karina

itu, hasil prediksi metode Peres memiliki *limit of agreement* yang terlalu besar dari rerata selisih, ini berarti ketelitian metode Peres terlalu beragam pada subjek yang berbeda. Penelitian Sharma D, dkk¹⁴ mendapatkan hasil yang serupa, dimana 76% ujung distal kateter didapatkan berada dibawah karina.

Perbedaan selisih ujung distal vena kateter terhadap karina kemungkinan disebabkan karena perbedaan anatomi dari populasi yang diteliti dengan populasi penelitian awal dari Peres, rumus peres memprediksi bahwa tinggi badan memengaruhi kedalaman CVC. Kedalaman CVC sebanding dengan perpanjangan tinggi badan. Tinggi badan orang Indonesia secara umum lebih pendek dibandingkan tinggi badan ras kaukasia, sehingga kedalaman yang didapatkan lebih pendek dibandingkan rumus Peres.

Pada kelompok topografi anatomi terdapat 40,9% data yang berada dalam *limit of agreement* yang diharapkan peneliti (± 1 cm dari karina). Dari uji Bland Altman didapatkan rerata 0,85 (0,73) cm dengan nilai limit of agreement adalah -0,5 cm hingga 2,2 cm. Sehingga disimpulkan bahwa *limit of agreement* penelitian ini terlalu besar dan berada jauh dari *limit of agreement* yang diharapkan peneliti. Hasil ini agak berbeda dari penelitian yang dilakukan Ryu¹⁶ dimana mendapatkan hasil $0,0 \pm 1,2$ cm (95% CI : 0,2 sampai dengan -0,2), pada penelitian Ryu terdapat 6 sampel yang berada pada posisi diatas karina.

Pada penelitian ini terdapat perbedaan

hasil dengan yang didapat oleh Ryu, yang kemungkinan disebabkan oleh adanya perbedaan anatomi antara kedua populasi, walaupun pada karakteristik data dari kedua penelitian hampir sama akan tetapi masih bisa terjadi perbedaan anatomi. Hal ini dapat dilihat dari perbedaan hasil perhitungan jarak klavikular notch ke karina, dimana pada penelitian ini didapatkan rerata $5,3 \pm 0,4$ cm sedangkan pada penelitian Ryu, dkk¹⁶ didapatkan rerata $7,0 \pm 1,3$ cm sehingga peneliti berasumsi terdapat perbedaan anatomi pada kedua populasi penelitian.

Pada penelitian ini dapat dilihat bahwa kedua metode tidak memiliki ketepatan yang baik dalam memprediksi kedalaman CVC subklavia kanan dengan karina sebagai acuan. Kedua metode memiliki kecenderungan untuk berada dibawah karina, akan tetapi pada metode topografi anatomi memiliki selisih yang lebih kecil terhadap karina dibandingkan dengan metode prediksi rumus peres.

Pada penelitian ini ditemukan 6 subjek yang mengalami kejadian malposisi, 2 sampel malposisi ke vena subklavia kiri, 3 sampel malposisi ke vena jugularis kanan, dan 1 sampel berada pada vena lain. Pada penelitian Sharma D, dkk²⁴ juga ditemukan 16% kasus malposisi dari kateter vena sentral dengan posisi berada pada vena jugularis interna kanan dan vena subklavia kiri.

Kejadian malposisi dari CVC kemungkinan dapat disebabkan oleh perubahan dari “J” tip *guidewire*

ataupun terlalu dalamnya insersi dari guidewire, sehingga menurut penelitian yang dilakukan oleh McGee WT, dkk⁷ ujung "J" guidewire sebaiknya tetap mengarah ke kaudal dengan kedalaman maksimal adalah 16 cm. kemungkinan lain yang dapat menyebabkan terjadinya malposisi adalah posisi kepala dan bahu saat pemasangan, posisi kepala yang menghadap kearah berlawanan dari lokasi pemasangan akan meningkatkan sudut antara SVC dan IJV (vena jugularis interna) sehingga memungkinkan terjadinya malposisi kearah IJV.

Pada penelitian ini tidak ditemukan adanya tanda komplikasi seperti aritmia pada subjek dengan pemasangan CVC yang melebihi karina, sehingga angka prediksi yang melebihi karina dianggap tidak bermakna secara klinis.

Pada penelitian terdapat beberapa kelemahan. Ada perbedaan alat pencitraan radiologi diantara ruangan-ruangan. Alat radiologi di HCU tidak dapat menampilkan skala perbesaran atau pengecilan dari radiografi dada, akan tetapi hal ini diminimalisir dengan menggunakan penggaris timbal sebagai penuntun.

Selain itu tidak dilakukan pembakuan terhadap sudut radiografi dada serta tidak dilakukan perbandingan radiografi dada sebelum dan sesudah dilakukan pemasangan CVC; perbedaan sudut pengambilan radiografi dada dapat menyebabkan perbedaan jarak pada hasil radiografi dada. Pengetahuan operator pemasang CVC tentang metode prediksi yang berbeda-beda memungkinkan adanya bias dalam pemasangan. Hal ini diminimalisir dengan pemberian edukasi kepada operator pemasang CVC mengenai kedua metode prediksi.

Simpulan

Prediksi kedalaman CVC subklavia kanan dengan menggunakan rumus Peres dan topografi anatomi dengan karina sebagai acuan tidak memiliki ketepatan yang sama. Prediksi kedalaman CVC subklavia kanan dengan menggunakan Topografi Anatomi tidak lebih tepat dibandingkan prediksi kedalaman CVC subklavia kanan dengan menggunakan rumus Peres. Kejadian malposisi kateter CVC pada kedua metode prediksi adalah sama.

Daftar Pustaka

1. Hodzic S, Golic D, Smajic J, Sijercic S, Umihanic S, Umihanic S. Complications related to insertion and use of central venous catheters (CVC). 2014;68(CVC):300–3.
2. Horattas MC, Wright DJ, Fenton AH, Evans DM, Oddi MA, Kamienski RW, dkk. Changing concepts of deep venous thrombosis of the upper extremity--report of a series and review of the literature. *Surgery*. 1988 Sep;104(3):561–7.
3. osert H, Prokesch R, Grabenwoger M, Waltl B, Apsner R, Sunder-Plassmann G, dkk. Inadvertent transpericardial insertion of a central venous line with cardiac tamponade failure of preventive practices. *Intensive Care Med*. 2000 Aug;26(8):1147–50.
4. Ezri T, Weisenberg M, Sessler DI, Berkenstadt H, Elias S, Szmuk P, dkk. Correct depth of insertion of right internal jugular central venous catheters based on external landmarks: avoiding the right atrium. *J Cardiothorac Vasc Anesth*. 2007;21(4):497–501.
5. FDA Task Force. Food and Drug Administration: Precautions necessary with central venous catheters. *FDA Drug Bull*. 1989;15–6.
6. Fletcher SJ, Bodenham AR. Safe placement of central venous catheters: where should the tip of the catheter lie? *Br J Anaesth*. 2000 Aug;85(2):188–91.
7. McGee WT, Moriarty KP. AmLurate placement of central venous catheters using a 16-cm catheter. *J Intensive Care Med*. 1993;21(8):1118–23.
8. Forauer AR, Dasika NL, Gemmete JJ, Theoharis C. Pericardial tamponade complicating central venous interventions. *J Vasc Interv Radiol*. 2003 :255–9.
9. Bayer O, Schummer C, Richter K, Frober R, Schummer W. Implication of the anatomy of the pericardial reflection on positioning of central venous catheters. *J Cardiothorac Vasc Anesth*. 2006;20(6):777–80.
10. Caruso LJ, Gravenstein N, Layon AJ, Peters K, Gabrielli A. A better landmark for positioning a central venous catheter. *J Clin Monit Comput*. 2002;17(6):331–4.

11. Tocino IM, Watanabe A. Impending catheter perforation of superior vena cava: Radiographic recognition. *Am J Roentgenol.* 1986;146:487–90.
12. Joffe H V., Goldhaber SZ. Upper-extremity deep vein thrombosis. *Circulation.* 2002;106:1874–80.
13. Peres PW. Positioning central venous catheters--a prospective survey. *Anaesth Intensive Care.* 1990;18(4):536–9.
14. Sharma D, Singh VP, Malhotra MK, Gupta K. Optimum depth of central venous catheter - Comparison by pere's, landmark and endocavitary (atrial) ECG technique: A prospective study. *Anesth Essays Res.* 2013;7(2):216–20.
15. Choi YJ, Hahm K-D, Kwon K, Lee E-H, Ro YJ, Yang HS. Bedside prediction of right subklavian venous catheter insertion length. *Brazilian J Anesthesiol (English Ed. Sociedade Brasileira de Anestesiologia;* 2014;64(6):419–24.
16. Ryu HG, Bahk JH, Kim JT, Lee JH. Bedside prediction of the central venous catheter insertion depth. *Br J Anaesth.* 2007;98(2):225–7.
17. Albrecht K, Nave H, Breitmeier D, Panning B, Tröger HD. Applied anatomy of the superior vena cava-the karina as a landmark to guide central venous catheter placement. *Br J Anaesth.* 2004;92(1):75–7.