



Anestesi SAYGO untuk Intubasi Sadar Selama Tiroidektomi dan Sternotomi: Laporan Kasus

Beny Pratama Sidabutar^{1*}, Marilaeta Cindryani Ra Ratumasa², Tjokorda Gde Agung Senapathi², Otniel Adrians Labobar²

1. Program Studi Anestesiologi dan Terapi Intensif, Fakultas Kedokteran, Universitas Udayana - RSUP Ngoerah, Denpasar, Indonesia
2. Departemen Anestesiologi dan Terapi Intensif, Fakultas Kedokteran, Universitas Udayana - RSUP Ngoerah, Denpasar, Indonesia

*penulis korespondensi

DOI : 10.55497/majanestricar.v43i3.443

ABSTRAK

Pendahuluan: Teknik anestesi *Spray-As-You-Go* (SAYGO) merupakan metode terstruktur yang efektif dalam menangani intubasi sadar pada pasien dengan jalan napas sulit.

Deskripsi Kasus: Laporan ini menyajikan kasus seorang wanita berusia 59 tahun dengan tiroid multinodular retrosternal (MNT) besar yang menyebabkan kompresi dan deviasi trakea. Dalam kasus ini, dilakukan intubasi fiberoptik terjaga menggunakan teknik SAYGO, dengan pendekatan kombinasi anestesi topikal lidokain, sedasi deksmedetomidin, dan oksigenasi adekuat. Prosedur diawali dengan nebulisasi lidokain, diikuti dengan penyemprotan lidokain intratrakeal 2% selama proses intubasi fiberoptik, kemudian dilanjutkan dengan induksi anestesi umum menggunakan propofol dan atrakurium setelah intubasi berhasil.

Simpulan: Teknik SAYGO terbukti mampu menjaga kenyamanan pasien, mempertahankan patensi jalan napas, dan meminimalkan fluktuasi hemodinamik, sehingga meningkatkan tingkat keberhasilan dan keselamatan intubasi. Pendekatan ini sangat bermanfaat terutama pada kasus dengan kompresi trakea akibat massa tiroid atau mediastinum, karena mampu menurunkan risiko komplikasi dan meningkatkan keberhasilan prosedur.

Kata Kunci: Intubasi fiberoptik, intubasi sadar, SAYGO, sternotomi, tiroidektomi



SAYGO Anesthesia for Awake Intubation During Thyroidectomy and Sternotomy: Case Report

Beny Pratama Sidabutar^{1*}, Marilaeta Cindryani Ra Ratumasa², Tjokorda Gde Agung Senapathi², Otniel Adrians Labobar²

1. Study Program of Anesthesiology and Intensive Care, Faculty of Medicine, Udayana University - Ngoerah Central Hospital, Denpasar, Indonesia
2. Department of Anesthesiology and Intensive Care, Faculty of Medicine, Udayana University - Ngoerah Central Hospital, Denpasar, Indonesia

*corresponding author

DOI : 10.55497/majanestcricar.v43i3.443

ABSTRACT

Introduction: The Spray-As-You-Go (SAYGO) anesthesia technique is a structured and effective method for performing awake intubation in patients with difficult airways. This case report presents a 59-year-old woman with a large retrosternal multinodular thyroid (MNT) causing tracheal compression and deviation.

Case Description: In this case, awake fiberoptic intubation was performed using the SAYGO technique, incorporating topical lidocaine anesthesia, dexmedetomidine sedation, and adequate oxygenation. The procedure began with lidocaine nebulization, followed by intratracheal 2% lidocaine spray during fiberoptic intubation, and continued with general anesthesia induction using propofol and atracurium after successful intubation.

Conclusion: The SAYGO technique proved effective in maintaining patient comfort, preserving airway patency, and minimizing hemodynamic fluctuations, thereby enhancing the safety and success of the intubation. This approach is particularly beneficial in cases involving tracheal compression due to thyroid or mediastinal masses, as it reduces the risk of complications and improves intubation outcomes.

Keywords: Awake intubation, fiberoptic intubation, SAYGO, sternotomy, thyroidectomy

PENDAHULUAN

Manajemen jalan napas merupakan dasar dari praktik anestesi yang aman. Namun, dalam situasi klinis tertentu seperti massa leher anterior, gondok retrosternal, atau tumor mediastinum, kontrol jalan napas menjadi sangat kompleks dan berpotensi mengancam nyawa. Adanya efek massa dapat menyebabkan deviasi, kompresi, bahkan obstruksi total trakea, terutama saat anestesi umum ketika tonus jalan napas hilang. Oleh karena itu, perencanaan preoperatif yang tepat dan penerapan teknik jalan napas khusus sangat penting untuk mencegah morbiditas dan mortalitas terkait jalan napas. Gondok retrosternal ditemukan pada sekitar 3–20% pasien yang menjalani operasi tiroid dan dapat meluas melampaui inlet toraks, memberikan efek kompresi pada struktur mediastinum vital termasuk trakea, esofagus, dan pembuluh besar. Pada pasien dengan massa retrosternal, jalan napas sulit harus selalu diantisipasi, terutama jika pencitraan menunjukkan penyempitan atau deviasi jalan napas, atau jika pasien mengalami gejala kompresif seperti ortopnea, stridor, atau dispnea saat aktivitas.^{1,2}

Pada awal abad ke-20, operasi tiroid dilakukan dengan anestesi lokal. Seiring perkembangan obat dan peralatan anestesi, ahli bedah kemudian dapat melakukan tiroidektomi secara keseluruhan dengan anestesi umum. Meskipun sebagian besar operasi tiroid saat ini dilakukan dengan anestesi umum, minat terhadap penggunaan anestesi lokal atau regional dalam prosedur ini terus meningkat. Berdasarkan survei terbaru pada pasien dengan kanker tiroid, kekhawatiran praoperasi yang paling sering kedua adalah “efek samping dari anestesi umum (18,2%)”, setelah “perubahan warna suara (40,3%)”. Sementara itu, “rasa lesu dan mengantuk setelah bangun dari anestesi umum (28,3%)” merupakan kejadian pascaoperasi yang paling membuat stres kedua, setelah “nyeri pascaoperasi (40,3%)”. Temuan ini menunjukkan bahwa pasien mungkin mengalami ketidaknyamanan yang lebih besar akibat anestesi umum dibandingkan yang sebelumnya diperkirakan. Beberapa penelitian terbaru juga melaporkan bahwa operasi tiroid dapat dilakukan dengan aman menggunakan anestesi lokal, regional, maupun anestesi umum.^{3–5}

Gondok substernal (substernal goiter) atau disebut juga gondok retrosternal (retrosternal goiter) merupakan kondisi yang umum terjadi, dengan angka kejadian yang dilaporkan berkisar antara 1–15% dari seluruh pasien yang menjalani tiroidektomi. Terdapat konsensus umum bahwa sebagian besar kasus dapat berhasil diangkat melalui pendekatan servikal (leher), dan akses toraks jarang diperlukan. Insiden sternotomi (pembukaan tulang dada) pada gondok substernal bervariasi, berkisar antara 0–11%. Rentang angka kejadian yang cukup luas ini kemungkinan berkaitan dengan perbedaan definisi gondok substernal, karena hingga saat ini belum ada definisi yang diterima secara universal.^{6,7}

Berbagai metode dalam pelaksanaan *awake fiberoptic intubation* (AFI) telah terbukti memiliki tingkat keberhasilan dan keamanan yang setara, tanpa adanya protokol tunggal yang secara signifikan lebih unggul.⁸ Dalam sebuah tinjauan sistematis terhadap 37 uji klinis acak, teknik ini menunjukkan tingkat keberhasilan keseluruhan sebesar 99,4%, tanpa kematian dan dengan insiden efek samping berat hanya 0,34%, serta tidak ada komplikasi permanen yang dilaporkan. Bahkan dalam situasi jalan napas sulit yang diprediksi, teknik ini tetap memberikan hasil yang andal dan ditoleransi dengan baik.⁹ Secara umum, AFI dianggap sebagai pendekatan standar dalam menghadapi prediksi jalan napas sulit, terutama bila ventilasi masker juga diperkirakan akan sulit. Dengan mempertahankan napas spontan, teknik ini mampu mencegah risiko desaturasi kritis atau kondisi “tidak dapat diintubasi, tidak dapat dioksigenasi”. Tingkat keberhasilan teknik ini dilaporkan bervariasi antara 88% hingga 100%, bergantung pada pengalaman operator.¹⁰

Teknik “*spray-as-you-go*” (SAYGO) adalah salah satu metode yang paling umum digunakan untuk mencapai anestesi pada pita suara dan trakea.¹¹ Dalam teknik ini, lidokain diberikan melalui saluran kerja bronkoskop saat operator bergerak menuju pita suara dan kemudian ke trakea. Pada tahun 1990-an, eksperimen awal mengenai teknik SAYGO untuk bronkoskopi diagnostik telah didokumentasikan.¹² Pedoman dari *American Society of Anesthesiologists* (ASA) sangat menyarankan intubasi sadar pada pasien dengan prediksi jalan napas sulit untuk

mempertahankan ventilasi spontan selama manipulasi jalan napas. Intubasi fiberoptik sadar atau dalam bahasa inggris AFI adalah metode paling andal dalam skenario ini. SAYGO digunakan dalam prosedur *awake fiberoptic bronchoscopy* untuk membantu melewati segmen stenotik dengan lebih nyaman dan aman pada pasien dengan diameter trakea <5 mm. SAYGO dilakukan dengan menyemprotkan anestesi lokal, biasanya lidokain, secara bertahap ke saluran napas melalui bronkoskop fleksibel saat instrumen dimasukkan. Teknik ini memberikan anestesi topikal secara langsung pada mukosa saluran napas, memungkinkan pasien tetap sadar namun nyaman selama tindakan. SAYGO mempermudah intubasi pada pasien dengan jalan napas yang sangat sempit dan membantu mencegah refleks batuk yang dapat memperburuk kondisi. Setelah bronkoskop berhasil melewati segmen stenotik, tabung endotrakeal dimasukkan dengan teknik railroading di atas bronkoskop, diikuti dengan pemberian agen relaksan otot dan ventilasi tekanan positif.¹³ Sedasi dengan dexmedetomidine selama AFI memberikan keuntungan signifikan. Dexmedetomidine adalah agonis alfa-2 yang memberikan efek sedasi, ansiolisis, dan analgesia tanpa menyebabkan depresi pernapasan yang signifikan. Berbeda dengan opioid atau benzodiazepin, dexmedetomidine mempertahankan refleks jalan napas dan pernapasan spontan, menjadikannya ideal untuk prosedur yang memerlukan kerja sama pasien seperti AFI.¹⁴ Laporan kasus ini menyajikan seorang pasien dengan massa tiroid retrosternal masif yang menyebabkan deviasi dan penyempitan trakea, yang berhasil ditangani dengan teknik SAYGO

saat intubasi fiberoptik sadar sebelum menjalani tiroidektomi dan sternotomi.

DESKRIPSI KASUS

Seorang wanita berusia 59 tahun datang ke poliklinik bedah dengan keluhan benjolan leher anterior yang membesar progresif selama dua dekade. Awalnya sebesar kelereng, massa membesar hingga seukuran telur ayam dan disertai ketidaknyamanan saat aktivitas fisik. Pasien tidak mengeluhkan suara serak, disfagia, penurunan berat badan, atau infeksi saluran napas atas. Riwayat medis mencatat hipertroidisme primer selama dua tahun yang terkontrol dengan Tiamazol 2,5 mg/hari. Pemeriksaan fisik menunjukkan massa padat, mobile, tidak nyeri di leher anterior kanan dengan ukuran sekitar 6,2 x 5,8 cm, yang ikut bergerak saat menelan. Tidak ditemukan limfadenopati servikal. Evaluasi jalan napas menunjukkan Mallampati kelas III, jarak antar gigi normal, dan mobilitas leher baik. Pemeriksaan laboratorium menunjukkan anemia ringan normositik normokromik (Hb 10,9 g/dL), fungsi ginjal, hati, dan koagulasi dalam batas normal. Pemeriksaan fungsi tiroid menunjukkan FT4 rendah-normal dan TSHs normal, konsisten dengan status eutiroid. CT servikal dan toraks menunjukkan massa heterogen pada lobus tiroid kanan yang meluas retrosternal hingga vertebra toraks T7, menyebabkan deviasi dan penyempitan trakea ke kiri, disertai dislokasi esofagus dan kompresi sebagian pada vena cava superior dan arteri subklavia kanan. Tim multidisiplin anesthesiologi, bedah endokrin, dan bedah toraks merencanakan intubasi fiberoptik sadar menggunakan teknik SAYGO, diikuti oleh anestesi umum (Gambar 1).

<p>LEMON 2/10 L : Massa colli besar (1) E : Tidak disebutkan, asumsikan normal (0) M : Mallampati kelas III (1) O : Tidak ada obstruksi (0) N : Leher fleksibel (0) SMART (+) S : (-) M : (-) A : Tantangan akses surgical airway R : (-) T : (-)</p>		<p>MOANS 1/5 M : Adekuat Mask Seal O : BMI normal (22,06) A : Usia 59 tahun (+) N : Gigi utuh (-) S : Tidak ada kekakuan leher/dada (-) RODS 1/4 R : normal (-) O : Tidak ada obstruksi (-) D : Massa colli retrosternal (+) S : Leher fleksibel (-)</p>
--	--	--

Gambar 1. Presentasi klinis praoperasi, evaluasi radiografi, dan penilaian jalan napas

Di ruang praoperatif, pasien diberikan nebulisasi lidokain 4% sebanyak 4 mL (160 mg) dan semprotan xylocaine 10% sebanyak tiga semprotan (30 mg) ke orofaring untuk desensitisasi awal jalan napas. Sedasi ringan dilakukan dengan infus dexmedetomidine 1 µg/kg selama 10 menit, mempertahankan tingkat sedasi pada *Richmond Agitation-Sedation Scale* (RASS) antara -1 hingga -2 sambil memastikan fungsi pernapasan spontan tetap terjaga. Selama persiapan dan pelaksanaan intubasi sadar dengan teknik SAYGO (Spray-As-You-Go), pasien dioksigenasi menggunakan nasal kanul dengan aliran oksigen 4 L/menit untuk mempertahankan saturasi di atas 98%. Selain itu, sistem *high-flow nasal oxygen* (HFNO) dengan aliran hingga 40 L/menit telah disiapkan sebagai alternatif bila terjadi desaturasi atau obstruksi jalan napas selama prosedur. Anestesi lokal tambahan diberikan melalui kanal kerja bronkoskop berupa lidokain 2% sebanyak 4 mL (80 mg) yang disemprotkan bertahap pada glotis dan trakea. Dengan demikian, total kumulatif lidokain yang digunakan adalah 270 mg, atau setara dengan 4,5 mg/kg berdasarkan berat badan 60 kg, yang berada dalam batas aman untuk anestesi topikal (di bawah batas toksik 7 mg/kg tanpa adrenalin). Prosedur intubasi fiberoptik berlangsung dengan lancar selama kurang lebih enam menit, dilakukan dalam satu kali attempt tanpa disertai batuk, spasme laringeal, atau penurunan saturasi oksigen. Visualisasi pita suara didapatkan dengan jelas, dan endotracheal tube ukuran 7,0 mm berhasil dimasukkan hingga posisi trakeal yang sesuai, kemudian dikonfirmasi melalui auskultasi bilateral dan kapnografi. Mengingat adanya deviasi dan penyempitan trakea akibat massa retrosternal, rencana cadangan untuk manajemen jalan napas sulit telah disiapkan secara komprehensif sebelum prosedur. Peralatan *laryngeal mask airway* (LMA) dan *rigid bronchoscope* disiapkan di ruang operasi untuk digunakan apabila intubasi fiberoptik gagal atau ventilasi menjadi tidak adekuat. Selain itu, tim bedah toraks juga menyiagakan peralatan *surgical airway* (trakeostomi darurat) di sisi meja operasi.

Seluruh prosedur berlangsung aman tanpa memerlukan aktivasi rencana cadangan. Parameter hemodinamik pasien tetap stabil,

dengan tekanan darah dan denyut jantung dalam kisaran normal serta saturasi oksigen yang konstan di atas 98%. Setelah posisi endotracheal tube dikonfirmasi, anestesi umum diinduksi menggunakan propofol 100 mg dan atrakurium 25 mg, kemudian dilanjutkan dengan sevofluran, infus dexmedetomidine (0,4–0,7 µg/kg/jam), serta fentanyl dan atrakurium intermiten untuk pemeliharaan anestesi selama operasi.

Pasien menjalani tiroidektomi total dan sternotomi tanpa komplikasi intraoperatif. Nyeri pascaoperasi dikontrol dengan infus fentanyl dan paracetamol IV. Pasien dipantau di ICU dan berhasil ekstubasi pada hari kedua pascaoperasi tanpa komplikasi respiratorik atau hemodinamik.

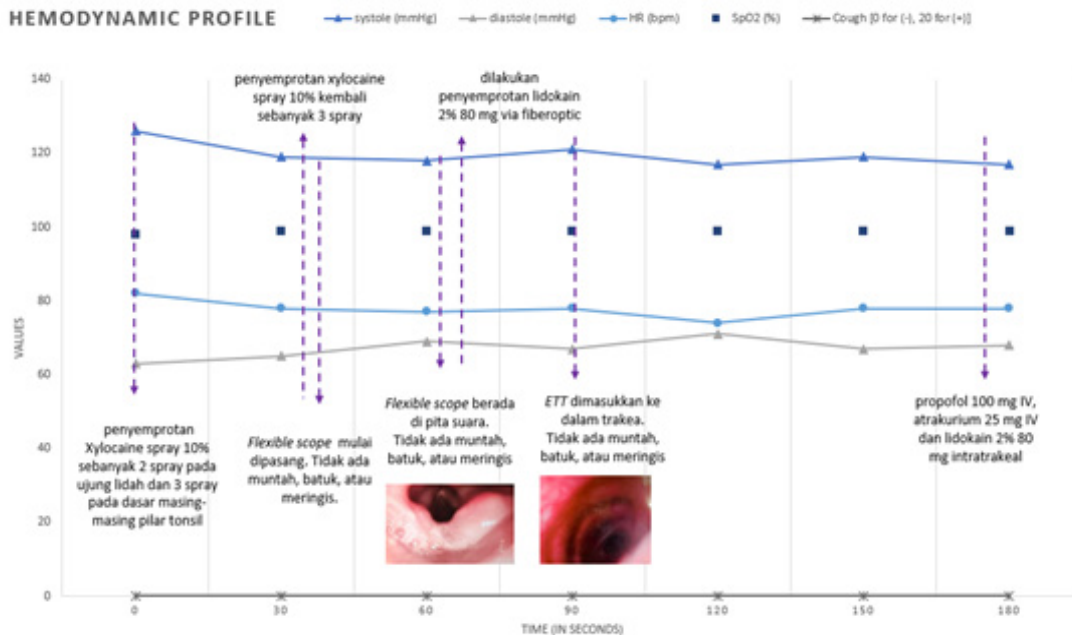
DISKUSI

Kasus ini memperlihatkan pentingnya antisipasi dan penanganan jalan napas yang kompleks, terutama pada pasien dengan massa tiroid besar yang menyebabkan penyempitan dan deviasi trakea. Meskipun pasien tidak menunjukkan gejala obstruksi napas yang nyata secara klinis, pemeriksaan radiologis menunjukkan bahwa trakea mengalami kompresi dan deviasi signifikan hingga ke mediastinum setinggi vertebra torakal ketujuh. Bila anestesi umum diberikan tanpa kontrol jalan napas yang aman, terdapat risiko tinggi akan terjadinya kolaps jalan napas total yang dapat mengancam nyawa.

Intubasi fiberoptik sadar (AFI) dipilih karena memberikan keuntungan utama berupa pemeliharaan ventilasi spontan, memungkinkan pengamatan langsung terhadap jalan napas, dan memungkinkan manipulasi tanpa hilangnya refleks protektif. Teknik ini sangat berguna dalam menghadapi distorsi anatomi seperti yang dialami pasien ini. Namun, keberhasilan AFI sangat bergantung pada kenyamanan pasien, sedasi yang memadai, dan anestesi topikal yang efektif. Dalam hal ini, teknik SAYGO memberikan solusi yang tepat. SAYGO memungkinkan pemberian lidokain secara bertahap dan langsung ke mukosa jalan napas melalui kanal kerja bronkoskop, sehingga anestesi dapat dicapai secara maksimal tanpa efek sistemik yang signifikan.¹⁵ Metode ini terbukti menekan refleks batuk dan muntah secara efisien, yang sangat penting untuk keberhasilan prosedur pada pasien sadar. Sebagaimana dijelaskan

dalam literatur, *“the spray-as-you-go technique represents one of the simplest opportunities to anesthetize the airway mucosa... especially in settings where other methods such as airway nerve blocks are not feasible”*. Kepraktisannya menjadikannya teknik yang sangat cocok untuk digunakan dalam fasilitas dengan keterbatasan alat atau keahlian untuk melakukan blok saraf.^{16,17} Teknik SAYGO yang digunakan dalam prosedur intubasi sadar pada pasien ini dilakukan secara terstruktur, sistematis, dan sekuensial, dimulai dari persiapan awal, proses desensitisasi bertahap, hingga pemasangan endotrakeal tube secara definitif. Prosedur dimulai dengan pemberian nebulisasi lidokain 4% selama lima menit untuk anestesi saluran napas atas, diikuti oleh semprotan xylocaine 10% ke orofaring. Total dosis kumulatif lidokain yang digunakan pada prosedur ini adalah 270 mg, yang setara dengan sekitar 4,5 mg/kg pada berat badan pasien 60 kg. Dosis tersebut berada di bawah ambang batas toksisitas sistemik lidokain untuk aplikasi topikal, yaitu 7 mg/kg tanpa adrenalin. Perlu diperhatikan bahwa pada aplikasi topikal, absorpsi sistemik lidokain lebih lambat dan bervariasi tergantung luas

permukaan mukosa dan lama paparan, sehingga risiko toksisitas sistemik relatif rendah jika dosis total dikendalikan dan pemberian dilakukan bertahap seperti pada teknik SAYGO. Selama prosedur, pasien dimonitor ketat terhadap tanda-tanda toksisitas lokal anestetik seperti parestesia, agitasi, tinnitus, atau perubahan status kesadaran, dan tidak ditemukan gejala yang mengarah ke efek toksik.^{18,19} Pasien juga menerima premedikasi dexmedetomidine yang dititrasi untuk mencapai tingkat sedasi ringan (RASS -1 hingga -2), serta fentanyl dan deksametason untuk kenyamanan dan profil antiinflamasi.²⁰ Setelah pasien kooperatif, bronkoskop dimasukkan melalui rongga mulut menuju orofaring. Tahap ini berjalan tanpa hambatan berarti, dengan tanda vital tetap stabil dan tidak ada refleks batuk yang mengganggu. Saat glotis teridentifikasi, dilakukan penyemprotan lidokain 2% (80 mg) melalui kanal kerja bronkoskop sebagai topikalisasi pertama untuk menganestesi pita suara. Bronkoskop kemudian dilanjutkan melewati glotis ke dalam trakea, dan dilakukan SAYGO kedua (lidokain 2% 80 mg) untuk menganestesi trakea distal (Gambar 2).



Gambar 2. Grafik sekuensial prosedur SAYGO menunjukkan stabilitas hemodinamik pasien

Setelah memastikan mukosa trakea telah cukup teranestesi, dilakukan pemasangan ETT 7.0 non-kinking dengan panduan visual langsung. Pemasangan berlangsung mulus tanpa reaksi batuk atau refleks protektif lain, dan posisi ETT dikonfirmasi secara klinis dan kapnografi. Induksi anestesi umum dilakukan hanya setelah jalan napas telah diamankan.

Teknik SAYGO juga membantu memperbaiki visibilitas selama prosedur intubasi karena memungkinkan penyemprotan langsung ke struktur yang dituju, bahkan ketika terdapat sekret atau darah ringan. Hal ini mempercepat waktu prosedur dan mengurangi risiko trauma jalan napas. Keberhasilan intubasi sadar pada kasus ini menegaskan pentingnya kombinasi antara teknik topikalisasi jalan napas yang efektif dan pemilihan agen sedatif yang sesuai. Dexmedetomidine, yang digunakan pada pasien ini, merupakan agen yang ideal karena memberikan sedasi, analgesia, dan ansiolisis tanpa depresi pernapasan. Selain itu, obat ini mempertahankan refleks protektif dan memungkinkan komunikasi dua arah dengan pasien, yang merupakan faktor penting dalam AFI. Pasien dalam kasus ini menunjukkan toleransi yang sangat baik terhadap prosedur. Tidak terdapat batuk hebat, agitasi, atau ketidaknyamanan yang mengganggu. Tidak ada kebutuhan untuk konversi ke teknik lain atau penggunaan alat bantu napas tambahan, dan intubasi berhasil dilakukan dalam satu kali upaya dengan kondisi visualisasi pita suara yang baik.¹⁴ Secara keseluruhan, teknik SAYGO dikombinasikan dengan sedasi yang tepat memungkinkan manajemen jalan napas yang aman, efisien, dan nyaman pada pasien dengan risiko tinggi, seperti pada kasus gondok retrosternal ini. Pengalaman klinis ini mendukung penggunaan teknik SAYGO sebagai pendekatan utama dalam penanganan jalan napas sulit yang direncanakan, dan menekankan perlunya kompetensi teknik ini dalam praktik anestesi modern.

Pemilihan dexmedetomidine sebagai agen sedasi dalam kasus ini memiliki dasar ilmiah yang kuat. Dexmedetomidine merupakan agonis selektif reseptor alfa-2 adrenergik yang memberikan efek sedasi, analgesia, ansiolisis, serta mengurangi sekresi saliva tanpa menekan fungsi respirasi secara signifikan.²¹ Studi oleh

Kumar *et al.* menunjukkan bahwa kombinasi dexmedetomidine intravena dengan teknik SAYGO memberikan hasil yang lebih baik dibandingkan fentanyl dengan blok transtrakeal dalam hal kondisi intubasi, posisi pita suara, tingkat batuk, kenyamanan pasien, serta kepuasan pascaoperasi. Dalam kelompok dexmedetomidine, 50% pasien mengalami kondisi intubasi optimal dibandingkan hanya 16,7% pada kelompok fentanyl ($P=0,008$), dengan tingkat batuk yang lebih ringan dan kenyamanan prosedur yang lebih tinggi ($P = 0,002$). Selain itu, respons hemodinamik pasca-intubasi juga lebih stabil pada kelompok dexmedetomidine. Rata-rata denyut jantung dan tekanan darah *mean arterial pressure* (MAP) setelah intubasi secara signifikan lebih rendah dibandingkan kelompok fentanyl, dengan rata-rata SpO₂ lebih tinggi di kelompok dexmedetomidine (98,23% vs 97,17%, $P = 0,01$). Hal ini sangat relevan dalam kasus pasien dengan massa retrosternal yang besar, di mana stres kardiovaskular berlebihan bisa memicu dekompensasi atau iskemia.¹⁴ Penggunaan SAYGO bersama dexmedetomidine juga memberikan keuntungan dalam mempertahankan ventilasi spontan, mengurangi risiko desaturasi, dan menjaga patensi jalan napas. Berbagai penelitian menunjukkan bahwa pasien yang menerima kombinasi ini menunjukkan tingkat kepuasan pascaoperasi yang lebih tinggi, toleransi terhadap prosedur yang lebih baik, serta tidak menunjukkan efek samping seperti laringospasme, bronkospasme, atau nyeri tenggorokan berat.²²

Dalam kasus ini, keberhasilan intubasi fiberoptik sadar dicapai tanpa komplikasi. Hal ini menunjukkan bahwa SAYGO bukan hanya aman, tetapi juga sangat efektif jika digunakan oleh tim terlatih. Keberhasilan juga tidak lepas dari perencanaan yang matang, penggunaan peralatan yang sesuai (seperti bronkoskop fleksibel, alat cadangan seperti LMA, serta ventilator ICU), dan kolaborasi yang baik antar tim medis. Dari segi pemulihan pascaoperasi, pendekatan ini juga menunjukkan keuntungan. Pasien tidak mengalami edema jalan napas pascaoperasi, tidak memerlukan intubasi ulang, dan dapat diekstubasi dengan aman di ICU pada hari ke-2. Pemantauan yang cermat, manajemen nyeri multimodal, dan intervensi

dini berkontribusi terhadap hasil klinis yang baik. Secara keseluruhan, pendekatan AFI dengan SAYGO memberikan kombinasi yang optimal antara keamanan, kenyamanan, dan efektivitas dalam mengelola jalan napas sulit. Anestesiolog perlu memiliki keterampilan dalam teknik ini sebagai bagian dari kompetensi inti, terutama dalam menghadapi populasi pasien dengan penyakit tiroid atau patologi mediastinum yang kompleks. Pendekatan berbasis protokol seperti ini juga dapat dijadikan pedoman dalam pelatihan dan praktik klinis. Dokumentasi visual (seperti CT scan dengan deviasi trakea) serta parameter klinis (seperti skor LEMON dan MOANS) sebaiknya digunakan secara rutin dalam penilaian preoperatif untuk memprediksi dan memitigasi risiko.

Meskipun pendekatan *awake fiberoptic intubation* dengan teknik *Spray-As-You-Go* pada kasus ini menunjukkan keberhasilan yang sangat baik, tetap terdapat beberapa pertimbangan yang perlu dicermati sebagai evaluasi. Kelebihan adalah teknik ini memberikan anestesi jalan napas yang efektif, meminimalkan refleks laring, mempertahankan ventilasi spontan, dan menghindari risiko kolaps jalan napas pada pasien dengan massa retrosternal besar. Selain itu, kombinasi dengan sedasi menggunakan dexmedetomidine terbukti memberikan kestabilan hemodinamik dan kenyamanan prosedural yang optimal. Namun demikian, terdapat beberapa kekurangan dari pendekatan ini. Teknik SAYGO membutuhkan keterampilan teknis dan koordinasi tangan-mata yang baik selama manipulasi bronkoskop, serta kerja sama pasien yang optimal. Pada kondisi pasien yang sangat cemas, tidak kooperatif, atau dengan refleks jalan napas yang sangat sensitif, teknik ini dapat menjadi lebih sulit dan memerlukan konversi ke pendekatan lain. Selain itu, risiko potensial seperti bronkospasme, iritasi jalan napas, atau gagal intubasi tetap harus diwaspadai, terutama pada fasilitas dengan pengalaman terbatas dalam penggunaan bronkoskop.

Sebagai saran ke depan, penting untuk memastikan bahwa tim anestesi memiliki pelatihan dan pengalaman yang cukup dalam teknik intubasi fiberoptik sadar, serta tersedia rencana cadangan yang matang untuk konversi

ke metode lain jika prosedur gagal. Penerapan skenario simulasi dan pelatihan berbasis protokol dapat membantu meningkatkan kesiapan dalam menghadapi situasi jalan napas sulit yang serupa.

SIMPULAN

Laporan kasus ini menunjukkan bahwa teknik intubasi fiberoptik sadar menggunakan metode *Spray-As-You-Go* (SAYGO) yang dikombinasikan dengan sedasi dexmedetomidine merupakan pendekatan yang aman, efektif, dan minim komplikasi dalam manajemen jalan napas sulit pada pasien dengan massa retrosternal besar yang menyebabkan penyempitan dan deviasi trakea, seperti pada prosedur tiroidektomi dan sternotomi, karena memungkinkan anestesi topikal yang optimal, mempertahankan ventilasi spontan, serta menjaga stabilitas hemodinamik sepanjang prosedur.

KONFLIK KEPENTINGAN

Tidak ada konflik kepentingan.

DAFTAR PUSTAKA

1. Sun X, Chen C, Zhou R, Chen G, Jiang C, Zhu T. Anesthesia and airway management in a patient with acromegaly and tracheal compression caused by a giant retrosternal goiter: a case report. *J Int Med Res.* 2021;49(4):300060521999541. doi:10.1177/0300060521999541
2. Kumar A, Pulle MV, Asaf B Bin, Puri HV, Bishnoi S, Shah SC. Retro-sternal Goitre: an Overview. *Indian J Surg Oncol.* 2022;13(1):115-20. doi:10.1007/s13193-021-01402-9
3. Kim SE, Kim E. Local anesthesia with monitored anesthesia care for patients undergoing thyroidectomy: a case series. *Korean J Anesthesiol.* 2016;69(6):635-9. doi:10.4097/kjae.2016.69.6.635
4. Guzzetti L, Inversini D, Bacuzzi A. Anaesthesia for thyroid and parathyroid surgery. *BJA Educ.* 2024;24(8):270-6. doi:10.1016/j.bjae.2024.04.004
5. Milosevic D, Sobot Novakovic S, Djurdjevic Svraka A, Švraka D. Regional Anesthesia in Thyroid Surgery for a Giant Intrathoracic Goiter With Tracheal Compression. *Cureus.* 2024;16(12):e76495. doi:10.7759/cureus.76495

6. Unlu MT, Aygun N, Kostek M, Isgor A, Uludag M. Substernal Goiter: From Definitions to Treatment. *Sisli Etfal Hastan tip Bul.* 2022;56(2):167-76. doi:10.14744/SEMB.2022.30806
7. Daggett RLB, Farishta D, Cuellar H, Nathan CAO. Substernal goitre presenting with upper and lower extremity oedema. *BMJ Case Rep.* 2021;14(11). doi:10.1136/bcr-2021-245036
8. Rajan S, Tosh P, Babu SC, Kumar L. Safety and ease of awake fiberoptic intubation with use of oxygen insufflation versus suction to clear secretions during procedure. *J Anaesthesiol Clin Pharmacol.* 2022;38(4):628-34. doi:10.4103/joacp.JOACP_27_21
9. Cabrini L, Baiardo Redaelli M, Ball L, et al. Awake Fiberoptic Intubation Protocols in the Operating Room for Anticipated Difficult Airway: A Systematic Review and Meta-analysis of Randomized Controlled Trials. *Anesth Analg.* 2019;128(5):971-80. doi:10.1213/ANE.0000000000004087
10. El-Boghdadly K, Desai N, Jones JB, Elghazali S, Ahmad I, Sneyd JR. Sedation for awake tracheal intubation: A systematic review and network meta-analysis. *Anaesthesia.* 2025;80(1):74-84. doi:10.1111/anae.16452
11. Chen C, Wen D, Wang Y, Li H, Yu Q, Li M. A spray-as-you-go airway topical anesthesia attenuates cardiovascular responses for double-lumen tube tracheal intubation. *BMC Anesthesiol.* 2022;22(1):203. doi:10.1186/s12871-022-01749-8
12. Dhasmana S, Singh V, Pal US. Nebulisation Versus Spray-as-You-Go Airway Topical Anaesthesia in Patients with Temporomandibular Joint Ankylosis using 2 % Lignocaine. *J Maxillofac Oral Surg.* 2015;14(2):398-402. doi:10.1007/s12663-013-0613-5
13. Marwaha A, Kumar A, Sharma S, Sood J. Anaesthesia for tracheal resection and anastomosis. *J Anaesthesiol Clin Pharmacol.* 2022;38(1):48-57. doi:10.4103/joacp.JOACP_611_20
14. Kumar MP, Patro M, Panigrahy S, Samal S, Kartheek BS. Comparison between Intravenous Dexmedetomidine and Spray as you Go with 4% Lignocaine Versus Intravenous Fentanyl and Transtracheal Injection of 4% Lignocaine for Awake Nasotracheal Intubation with Flexible Videoscope - A Randomized Single-Blind Prospective Study. *Anesth essays Res.* 2021;15(2):213-19. doi:10.4103/aer.aer_73_21
15. Apfelbaum JL, Hagberg CA, Connis RT, et al. 2022 American Society of Anesthesiologists Practice Guidelines for Management of the Difficult Airway. *Anesthesiology.* 2022;136(1):31-81. doi:10.1097/ALN.0000000000004002
16. Pirlich N, Lohse JA, Noppens RR. Topical Airway Anesthesia for Awake-endoscopic Intubation Using the Spray-as-you-go Technique with High Oxygen Flow. *J Vis Exp.* 2017;(119). doi:10.3791/55116
17. Ahmad I, El-Boghdadly K, Bhagrath R, et al. Difficult Airway Society guidelines for awake tracheal intubation (ATI) in adults. *Anaesthesia.* 2020;75(4):509-28. doi:10.1111/anae.14904
18. Huan L, Wenhao B, Xiangdong C, Zhilin W. Topical larynx lidocaine Spraying reduces cardiovascular stress response caused by suspension laryngoscopic surgery. *Braz J Otorhinolaryngol.* 2024;90(6):101481. doi:10.1016/j.bjorl.2024.101481
19. Zhou D, Wang LK, Wu HY, Xiong GL, Yang XD. Lidocaine Spray for Acute Postsurgical Pain Control After Posterior Pharyngeal Flap Surgery. *Laryngoscope.* 2024;134(5):2438-43. doi:10.1002/lary.31182.
20. Oğuz AK, Soyalp C, Tunçdemir YE, Tekeli AE, Yüzkat N. Sedoanalgesia with dexmedetomidine in daily anesthesia practices: a prospective randomized controlled trial. *BMC Anesthesiol.* 2025;25(1):45. doi:10.1186/s12871-025-02918-1.
21. Tsivitis A, Wang A, Murphy J, et al. Anesthesia, the developing brain, and dexmedetomidine for neuroprotection. *Front Neurol.* 2023;14:1150135. doi:10.3389/fneur.2023.1150135.
22. Mohamed MG, Mostafa ZMS, Abdellatif HK, Soud DEM, Nazmi HA. Sedation using Dexmedetomidine with or without Different Methods of Airway Topical Anesthesia for Awake Fiberoptic Nasal Intubation in Patients Undergoing Elective Surgeries

under General Anesthesia. Zagazig Univ
Med J. 2024;30(7):3240-53. doi:10.21608/

zumj.2024.302548.3466.