

LAPORAN KASUS

Manajemen Anestesia pada Operasi Reseksi Malformasi Arteri Vena Otak

Desy Januarrifianto, Aino Nindya Auerkari, Riyadh Firdaus
Fakultas Kedokteran Universitas Indonesia, RS dr. Cipto Mangunkusumo

Abstrak

Malformasi arteri-vena otak, atau *cerebral arteriovenous malformation* (AVM) merupakan kondisi yang jarang, namun morbiditas neurologis dan mortalitasnya bermakna. Salah satu pilihan terapi untuk AVM adalah operasi reseksi dengan bedah mikro. Perhatian khusus untuk ahli anestesia pada operasi ini adalah upaya mencegah iskemia sekunder jaringan otak dengan mempertahankan hemodinamik stabil agar tekanan perfusi otak sedekat mungkin dengan nilai normal, mengupayakan agar tidak terjadi pembengkakan otak dan mengantisipasi perdarahan. Di laporan ini, kami menjabarkan manajemen anestesia pada laki-laki 22 tahun dengan AVM simptomatik yang menjalani operasi reseksi AVM pada tanggal 10 April 2012 di Instalasi Bedah Pusat RS dr. Cipto Mangunkusumo, dan mengalami perdarahan akibat ruptur arteri intraoperasi.

Kata kunci: Anestesia, AVM, malformasi arteri-vena, operasi reseksi

Anaesthetic Management for Surgical Resection of Cerebral Arteriovenous Malformation

Abstract

Cerebral arteriovenous malformation (AVM) is a rare vascular condition carrying significant neurologic morbidity and mortality. Among the treatment options are surgical resection using microsurgery technique. Special anesthetic consideration in this type of surgery is on preventing secondary ischemia of brain tissue by maintaining stable haemodynamics to achieve as normal cerebral perfusion pressure as possible, preventing cerebral edema and anticipating hemorrhage. In this report, we describe the anaesthetic management of a 22 year-old male presenting with symptomatic AVM, who underwent surgical resection on April 10th 2012 in Central Operating Theater of RS dr. Cipto Mangunkusumo, and experienced intraoperative bleeding from an arterial rupture.

Key words: Anesthesia, arteriovenous malformation, AVM, surgical resection

Korespondensi: Desy Januarrifianto, dr, Fakultas Kedokteran Universitas Indonesia, Rumah Sakit dr Cipto Mangunkusumo, Jl. Diponegoro no 71 Jakarta 10430, *Mobile* 081348484618, *Email* drdesyjanuarrifianto@yahoo.com

Pendahuluan

Malformasi arteri-vena otak, atau *cerebral arteriovenous malformation* (AVM) merupakan kondisi yang jarang, namun morbiditas dan mortalitasnya tinggi. Insidensi dan prevalensinya sulit diketahui pasti karena data yang terbatas. Diperkirakan 1.1 sampai 18 orang per 100.000 populasi memiliki AVM, walaupun kebanyakan asimtomatik.¹ Penyebab pasti belum diketahui. Beberapa hal yang dicurigai sebagai penyebab AVM adalah kelainan kongenital, trauma kepala (fistula arteri-vena), infeksi, inflamasi dan radiasi.^{2,3}

Arteri pada AVM memiliki hubungan secara langsung dengan vena tanpa melalui kapiler. Hubungan ini menimbulkan aliran darah yang meningkat, sehingga dapat terjadi hipotensi arteri serebral sepanjang jalur pintasan. Hipotensi arteri serebral ini pada sebagian besar pasien tidak menimbulkan gejala iskemia, walaupun dapat menjelaskan defisit neurologis fokal.^{2,7}

Arteri yang terlibat kemudian akan melebar, sehingga rentan ruptur. *Cerebral arteriovenous malformation* (AVM) pada tahap awal biasanya tidak bergejala sehingga sering tidak terdiagnosis. Bila ada gejala, biasanya disebabkan efek massa (nyeri kepala, kejang, atau defisit neurologis) atau perdarahan, dan berhubungan dengan lokasi serta ukuran lesi.²

Terdapat 3 bagian terpisah pada anatomi AVM: 1. arteri pengisi (*arterial feeders*), 2. nidus sentral (*central nidus*) yang menghubungkan secara langsung darah antara arterial dan sirkulasi vena tanpa kapiler dan 3. vena pengalir (*draining veins*). Perubahan hemodinamik yang terjadi adalah timbulnya berbagai derajat aliran darah dengan kecepatan rendah sampai dengan tinggi yang melalui *feeding artery*, nidus dan *draining veins* yang menyebabkan hipertensi vena.^{2,3}

Pilihan terapi untuk AVM meliputi embolisasi endovaskular, *radiosurgery*, eksisi bedah mikro. Terapi yang dipilih tergantung kompleksitas lesi, letaknya, serta pilihan pasien dan tim bedah.² Manajemen anestesia pada operasi reseksi AVM sangat menarik. Tujuannya adalah menghindari terjadinya iskemia sekunder jaringan otak dengan mempertahankan keadaan hemodinamik yang stabil dengan tekanan perfusi otak sedekat

mungkin dengan nilai normal, mengupayakan tidak terjadi adanya pembengkakan otak dan mengantisipasi perdarahan.^{2,3} Dengan demikian, diharapkan perfusi jaringan otak tetap baik dan lapangan operasi nyaman bagi operator.

Kami melaporkan manajemen anestesia pada operasi reseksi AVM otak pada laki-laki 22 tahun yang mengeluhkan nyeri kepala disertai defisit neurologis. Operasi dilakukan pada tanggal 10 April 2012 di Instalasi Bedah Sentral RS dr. Cipto Mangunkusumo.

Kasus

Seorang laki-laki 22 tahun, tinggi badan 150 cm dan berat badan 48 kg, didiagnosis malformasi arteri-vena at regio parieto-okspital sinistra dan direncanakan untuk operasi reseksi.

Sejak 5 tahun yang lalu pasien mengeluhkan sakit kepala hebat yang disertai mual, pandangan ganda, dan pandangan kabur. Terdapat kelemahan anggota badan di kaki kiri, tanpa kelemahan satu sisi wajah. Gejala infeksi tidak ditemukan. Dua bulan sebelum masuk rumah sakit, pasien menjalani operasi untuk trauma kepala dalam anestesia umum. Komorbiditas lain dan riwayat penyakit dahulu serta alergi disangkal.

Saat masuk rumah sakit pasien *compos mentis* dengan tanda vital yang normal. Pada pemeriksaan mata, telinga, hidung, tenggorok, jantung, paru, dan abdomen tidak ditemukan kelainan. Kedua pupil isokor dan tidak ditemukan kelemahan otot-otot di wajah. Pada pemeriksaan ekstremitas, diketahui bahwa ekstremitas kiri lebih lemah dari kanan dengan kekuatan motorik dari proksimal ke distal 3–3–3–3. Hasil pemeriksaan darah rutin, elektrolit, koagulasi, fungsi hati, fungsi ginjal, dan albumin normal. Hasil elektrokardiografi dan X-ray toraks juga tidak menunjukkan kelainan.

Pada arteriografi didapatkan kesan adanya AVM parieto-okspitalis kiri, skor Spetzler-Martin 4, *high flow*. Terdapat nidus AVM dengan ukuran diameter lebih dari 6 cm, dengan empat *feeding artery*: (1) a. serebri posterior kiri (*low flow*), (2) a. komunikans posterior kiri (*high flow*), (3) a. serebri media kiri, (4) a. serebri anterior kanan. Vena terdrainase ke sinus sagitalis superior.

Pasien diklasifikasikan sebagai status fisik ASA 2 dengan peningkatan tekanan intrakranial

kronik. Pada kunjungan praanestesia dilakukan *informed consent* tertulis mengenai persetujuan pembiusan umum, pemasangan kateter vena sentral dan *arterial line*, transfusi produk darah, serta risiko komplikasi anestesia dan operasi. Pasien juga diberikan informasi mengenai risiko morbiditas dan mortalitas perioperatif.

Sebelum di induksi, pasien *compos mentis* dengan tekanan darah 110/80 mmHg, frekuensi laju nadi 88 kali per menit, suhu afebris dan saturasi oksigen 99% dengan udara bebas. Pasien diposisikan dalam posisi berbaring terlentang. Diberikan premedikasi dengan midazolam 2 mg dan fentanil 250 mcg dosis secara titrasi. Induksi dicapai dengan dengan propofol 120 mg secara titrasi sambil dilakukan preoksigenasi. Pasien diintubasi dengan *endotracheal tube* no. 7,5 *non-kinking* dengan *cuff* dan difasilitasi pelumpuh otot vekuronium 6 mg. Dipasang tampon di orofaring. Hemodinamik setelah induksi stabil dengan tekanan darah berkisar antara 105–115/70–80 mmHg, MAP 80–90 mmHg, frekuensi nadi 75–85 kali per menit, CVP 6,5–7 mmHg dan saturasi oksigen 100%.

Dilakukan kanulasi arteri dan pemasangan kateter vena sentral di vena subklavia dekstra. Dilakukan pemasangan kanulasi vena perifer di tangan kanan, tangan kiri dan kaki kanan. Peralatan lain yang dipasang adalah *nasogastric tube* untuk dekomresi abdomen dan mengurangi risiko terjadinya aspirasi, serta selimut hangat untuk menjaga suhu. Pasien diberikan antibiotik profilaksis ceftriaxon 2 gram intravena. Setelah *arterial line* dan kateter vena sentral terpasang, pasien diposisikan *prone* dengan kepala lebih tinggi 15°. Operator kemudian memasang klem kepala, melakukan *draping* dan memulai operasi. Rumatan anestesia dicapai dengan gas inhalasi isofluran dengan dosis 1–1,5 MAC dengan campuran oksigen dan *compressed air* dengan perbandingan 1:1. Analgetik rumatan diberikan fentanil 75 mcg/jam drip intravena, sedangkan pelumpuh otot rumatan yang diberikan adalah vekuronium 4 mg/jam drip intravena.

Hemodinamik dalam 10 jam pertama operasi relatif stabil, dengan tekanan darah berkisar antara 80–100/50–70 mmHg, dengan MAP 60–80 mmHg. frekuensi laju nadi 65–120 kali per menit, CVP 6,5–7 mmHg, EtCO₂ 17–24, suhu

oral 34,5–35,9 °C dan saturasi oksigen 100%.

Total cairan yang diberikan selama operasi adalah 1500 mL kristaloid, 1500 mL koloid dan 155 mL PRC. Terdapat perdarahan kurang lebih 1600 mL, sedangkan produksi urin 400 mL. Otak tampak baik, tidak dalam keadaan edema.

Pada jam ke-11 operasi terjadi perdarahan masif sekitar 5000 mL dalam waktu 15 menit karena salah satu *feeding artery*, a. komunikans posterior kiri (*high flow*), tidak dapat diklip dengan baik dan pecah. Perdarahan tidak dapat diatasi dengan kauter bipolar. Perdarahan baru dapat diatasi setelah 4 jam dengan menggunakan tampon berkala dan agen hemostatik lokal.

Total perdarahan sampai jam ke-15 operasi mencapai kurang lebih 14.000 mL. Produksi urin 2200 mL. Hemodinamik menjadi tidak stabil, tekanan darah turun sampai 50/20 mmHg, MAP turun sampai dengan 30 mmHg, frekuensi laju nadi sempat turun menjadi 50 kali per menit, CVP turun hingga mencapai 1 mmHg, EtCO₂ 17–24 mmHg, suhu oral 34,5–35,9 °C dan saturasi oksigen 100%. Untuk menopang kerja jantung, diberikan dobutamin dengan dosis yang dititrasi sampai 5 mcg/kgBB/menit.

Total cairan yang diberikan di jam ke-15 adalah 4.000 mL kristaloid, 4.500 mL koloid, 1.589 mL, PRC, dan 1.555 mL FFP. Pada jam ke-15, sumber perdarahan teratasi dan hemodinamik kembali stabil. Setelah perdarahan teratasi, tekanan darah sempat dipertahankan 20% di atas MAP untuk memastikan hemostasis dari tindakan bedah. Pemeriksaan laboratorium di lakukan pada jam ke-15 operasi didapatkan hemoglobin 6,6 g/dL, hematokrit 19,7%, leukosit 6.280/mm³, trombosit 27000/mm³, natrium 145 mg/dL, kalium 4,1 mg/dL, dan klor 119 mg/dL. Hasil analisis gas darah menunjukkan pH 7,323, PaCO₂ 35,5 mmHg, PaO₂ 233,4 mmHg, HCO₃ 18,4 mEq/L, BE -6,3 mmol/L, dan SaO₂ 99,5 %.

Total lama operasi 17 jam. Jumlah cairan yang diberikan adalah 5.000 mL koloid, 6.500 mL kristaloid, 2.449 mL PRC dan 1555 mL FFP. Total produksi urin 2700 mL. Pasien diberikan asam traneksamat sebesar 1.000 mg intravena dan kalsium glukonas 1 gr intravena sebanyak dua kali, saat pemberian PRC mL ke-700, dan ke-1500.

Pascaoperasi, pasien dipindahkan ke intensive

care unit (ICU) dalam keadaan stabil. Pasien diekstubasi pada hari pertama pascaoperasi. Hasil *CT-Scan* pasca operasi menunjukkan adanya sisa lesi AVM, yang rencananya akan ditatalaksana dengan operasi stereotaktik. Kaki kiri pasien tetap lebih lemah dari yang kanan, tanpa kelainan neurologis lain. Walaupun demikian, pasien diberikan phenytoin untuk pencegahan kejang. Pasien akan ditindaklanjuti berkala oleh tim bedah saraf, dan mungkin disiapkan untuk rehabilitasi fisik untuk masalah kelemahan kaki kiri.

Pembahasan

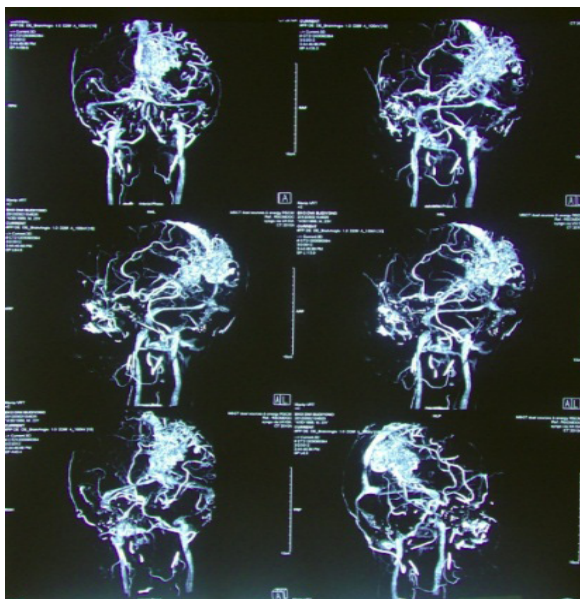Penyebab AVM umumnya tidak diketahui, namun pada pasien ini kemungkinan sudah ada sejak setidaknya 5 tahun yang lalu, karena nyeri kepala sudah ada sejak saat tersebut. Trauma kepala dan operasi kepala yang dijalani 2 bulan sebelum operasi ini dapat juga dianggap sebagai faktor pencetus AVM, walaupun sulit dibuktikan.^{2,3}

Pada penilaian preoperasi didapatkan kesan status fisik ASA 2 dengan adanya peningkatan tekanan intrakranial yang kronis. Dipilih teknik anestesia umum dengan premedikasi midazolam serta fentanil, diinduksi dengan propofol dan

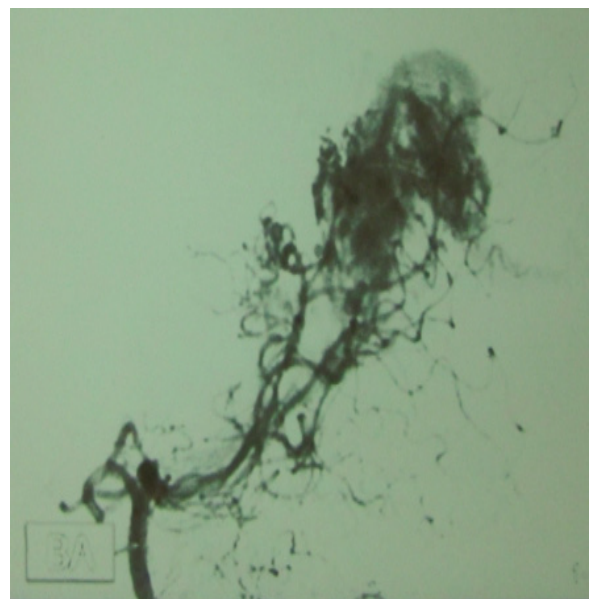
fasilitasi intubasi dengan vecuronium. Tujuan utamanya adalah pasien tidak bergerak atau tidak bangun sehingga tekanan perfusi serebral tetap optimal. Obat-obat tersebut juga bertujuan untuk menghindari nyeri saat laringoskopi dan intubasi yang dapat meningkatkan tekanan darah sehingga menyebabkan AVM pecah.

Target yang ingin dicapai dalam anestesia operasi reseksi AVM otak adalah hemodinamik yang stabil.^{2,3,6-8} Manajemen anestesia pada pasien mengikuti prinsip tujuan umum dari neuroanestesia, yaitu untuk mempertahankan tekanan perfusi serebral yang adekuat, dan untuk mencegah peningkatan tekanan intrakranial, serta mengantisipasi komplikasi serius perioperatif seperti perdarahan intrakranial.²⁻⁸

Relaksasi otak, kontrol hemodinamik otak dan sistemik pada pasien dapat melalui beberapa teknik. Untuk relaksasi otak pada pasien ini diberikan mannitol 1 g/kgBB selama 30 menit sebelum duramater dibuka, kepala diposisikan anti-Trendelenburg untuk menunjang drainase vena intrakranial, dengan target PCO_2 35–40 mmHg. Tekanan perfusi serebral dipertahankan optimal selama manipulasi intrakranial dengan mentitrasi penggunaan propofol dan anestesia



Gambar 1 CT Angiografi Menunjukkan Massa Vaskular di Regioparietooksipital Kiri



Gambar 2 Arteriografi Menunjukkan Kesan AVM Parietooksipitalis Kiri Sesuai Skor Spetzler-Martin 4, high flow

inhalasi, menjaga kecukupan volume intravaskuler dan mempertahankan kadar hemoglobin dengan target 10 g/dL. Tekanan arteri dipertahankan dalam batas normal. Vasodilatasi pada pembuluh darah otak dicegah dengan anestesi inhalasi yang kurang dari 1 MAC. Menurut teori, hal lain yang dapat dilakukan untuk mencapai relaksasi otak dengan drainase cairan serebrospinal, namun tidak dilakukan pada pasien ini.²

Kateter vena sentral dan beberapa kateter vena perifer dipasang untuk mengantisipasi bila terjadi perdarahan. Kateter vena sentral juga berfungsi sebagai pemonitor dan untuk pemberian obat vasoaktif.

Kanulasi arteri dilakukan pemasangan setelah induksi anestesia, untuk memantau tekanan darah secara kontinu dengan lebih akurat dan untuk pengambilan sampel analisis gas darah. Tujuan dari pemantauan kontinu tekanan darah dengan metode monitoring yang invasif ini adalah untuk meningkatkan kewaspadaan terhadap perubahan tekanan darah yang berisiko. Namun demikian, episode hipertensi saat induksi dan intraoperatif tidak selalu berhubungan dengan pecahnya AVM otak.^{2,3} Pemakaian monitor sistem saraf pusat untuk melihat gejala kerusakan otak tidak dilakukan karena keterbatasan sumber daya.

Penyulit intraoperasi pada pasien ini adalah perdarahan masif sejak jam ke-11 operasi, yang mencapai 14.000 mL dan menyebabkan gangguan hemodinamik. Tekanan darah turun sampai 50/20 mmHg, frekuensi nadi sempat turun menjadi 50 kali per menit dan CVP turun sampai 1 mmHg.

Target tekanan darah saat terjadi perdarahan masif adalah 80 mmHg pada orang dewasa.^{9,10} Ketika terjadi ketidakstabilan tekanan darah, seperti yang terjadi pada pasien ini, secepatnya perlu diatasi untuk mempertahankan kontrol hemodinamik sistemik dan serebral serta mempertahankan relaksasi otak.^{2,3} Ketidakstabilan hemodinamik diatasi dengan pemberian cairan, transfusi komponen darah, dan dobutamin.^{9,10} Pasien juga diberikan asam traneksamat untuk meminimalisasi perdarahan. Bradikardia pasien segera pulih setelah tekanan darah diperbaiki, tanpa memerlukan sulfas atropin. Pemberian komponen darah pada pasien ini adalah hal yang mutlak harus dilakukan, bila tidak diberikan dapat menyebabkan gagal sirkulasi dan perfusi

pada pasien. Pada pasien ini juga diberikan obat inotropik dobutamin titrasi sampai 5 mcg/kgBB/menit untuk menjaga kontraktilitas jantung tetap baik dan tidak terjadi henti jantung.

Pascaoperasi pasien menjalani perawatan ICU untuk ventilasi mekanik singkat dan monitoring status hemodinamik.

Simpulan

Walaupun kasus penyakit ini relatif jarang, manajemen anestesi pada operasi reseksi AVM otak merupakan hal yang harus diketahui oleh seorang ahli anestesi. Fokus manajemen anestesi pada operasi ini untuk mencegah iskemia sekunder jaringan otak dengan mempertahankan hemodinamik stabil agar tekanan perfusi otak sedekat mungkin dengan nilai normal, mengupayakan agar tidak terjadi pembengkakan otak dan mengantisipasi perdarahan.

Daftar pustaka

1. Al-Shahi R. The epidemiology of brain arteriovenous malformations in adults [Internet]. Edinburgh: Dissertation of University of Edinburgh; 2005 [diunduh 2014 Jul 20]. Tersedia dari <http://hdl.handle.net/1842/793>.
2. Young WL, Cottrell JE. Cottrell and Young's Neuroanesthesia: anesthetic consideration for surgical resection of brain arteriovenous malformations. Edisi ke-5. Philadelphia: Mosby Elsevier; 2010;15: 264–74.
3. Druymond. Miller's Anesthesia: Neurosurgical Anesthesia. Edisi ke-7. Philadelphia: Churchill Livingstone. 2010. 63: 206–68.
4. Carvalho CS, Resende F, Centeno MJ, Ribeiro I, Moreira J. Anesthetic approach of pregnant woman with cerebral arteriovenous malformation and subarachnoid hemorrhage during pregnancy: case report. *Rev Bras Anesthesiol*. 2013;63(2):223–6.
5. Lorraine LCDR, Mulvey DC. Ruptured arteriovenous malformation and subarachnoid hemorrhage during emergent cesarean delivery: a case report. *Am Assocat Nurse Anesthetis J*. 2004;72(6):423–6.

6. Saleh O, Baluch A, Kaye AJ, Kaye A. Arteriovenous malformation, complications, and perioperative anesthetic management. *Middle East J Anesthesiol.* 2008;19(4):737–56.
7. Sinha PK, Neema PK, Rathod RC. Anesthesia and intracranial arteriovenous malformation. *Neurol India.* 2004;52(2):163–70.
8. Coskun D, Mahli A, Yilmaz Z, Cizmeci P. Anesthetic management of caesarean section of a pregnant woman with cerebral arteriovenous malformation: a case report. *Cases J.* 2008;1:327.
9. Association of Anaesthetist of Great Britain and Ireland. Blood transfusion and the anaesthetist: management of massive hemorrhage. *Anaesthesia.* 2010;65:1153–61.
10. Rossaint R, Bouillon B, Cerny V, Coats TJ, Duranteau J, Fernandez-Mondejar E, dkk. Management of bleeding following major trauma: an updated European guideline. *Crit Care.* 2010;14:R52.